

Received: 4 August 2023
Accepted: 27 August 2023
Published online: 31 August 2023

DOI: 10.30659/jmhsa.v2i2.43

CASE REPORT

Open Access

Kehamilan Spontan Pada Wanita 26 Tahun Dengan Riwayat Mucinous Cystadenoma Ovarii Papiler Borderline Malignancy Dan Pasca Kemoterapi

Rini Aryani¹, Almas Nadifa²

¹*Divisi Ilmu kandungan dan Kebidanan Fakultas Kedokteran Universitas Islam Sultan Agung/Rumah Sakit Islam Sultan Agung Semarang

²Mahasiswa Program Studi Profesi Dokter Universitas Islam Sultan Agung Semarang

Ovarian carcinoma is one of the most common gynecological cancers in women, third ranking after cervical uterine carcinoma and endometrial carcinoma. In this case a G1PoAo woman aged 26 years pregnant 39 weeks 2 days with a history of dextra salphingoferectomy in 2016 with histopathological results of mucinous cystadenoma ovarii papillary borderline malignancy and post chemotherapy. Surgery and chemotherapy therapy can impair fertility by affecting the nervous system or reproductive organs. Conservative surgical therapy (conservative surgical staging) and selection of appropriate chemotherapeutic agents can restore fertility in patients with borderline malignancy

Keywords: *borderline malignancy, chemotherapy, conservative surgical staging*

PENDAHULUAN

Karsinoma ovarium adalah salah satu kanker ginekologi yang paling sering di derita wanita menempati urutan ketiga setelah karsinoma cervix uteri dan karsinoma Endometrii. Pertumbuhan karsinoma ovarium sering tanpa gejala sehingga diagnosis baru bisa ditegakan setelah penderita berada pada stadium lanjut sehingga karsinoma ovarium sering disebut sebagai silent killer (Momenimovahed et al., 2019).

Kanker ovarium epitel (EOC) adalah tipe histologis yang angka kejadiannya paling tinggi. EOC diklasifikasikan, berdasarkan perbedaan molekuler dan klinik-patologis, menjadi tumor Tipe 1, seperti; karsinoma endometrioid dan karsinoma ovarium mucinous (MOC), dan tumor Tipe 2, yang meliputi karsinoma serosa tingkat tinggi (HGSC). sub tipe histologis yang sering adalah karsinoma mucinous ovarium (MOC) yang meliputi 12% dari kasus keganasan ovarium (Babaier & Ghatage, 2020).

Pengobatan karsinoma ovarium meliputi terapi pembedahan dan kemoterapi . Hasil kuratif dapat dicapai maksimal dengan terapi pembedahan reseksi jika penyakit terdiagnosis pada tahap awal. Namun, jika karsinoma ovarium terdiagnosis pada stadium lanjut dan telah

mengalami metastasis sering kali menyebabkan chemoresistant (Cortez et al., 2018). Kemoterapi dapat merusak kesuburan dengan memengaruhi sistem saraf atau organ reproduksi (Waimey et al., 2015)

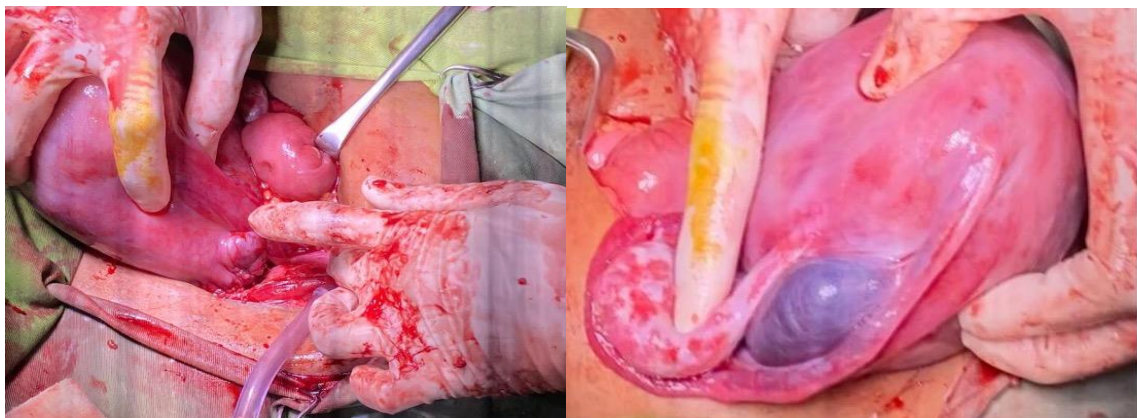
ILUSTRASI KASUS

Seorang wanita 26 tahun G1PoAo hamil 39 minggu, datang ke Poli Rumah Sakit Islam Sultan Agung Semarang pada pukul 11.00. Pada tahun 2016, pasien belum menikah didiagnosis dengan cystoma ovarii permagna diputuskan dilakukan pengangkatan indung telur dan saluran telur sebelah kanan. Hasil histopatologi mucinous cystadenoma ovarii papiler borderline malignancy dan dilanjutkan kemoterapi sebanyak 6x pada tahun 2017-2018 dengan cysplatin 100mg dan phaxus 240mg. Riwayat rekurensi (kekambuhan) pada tahun 2018, pada tahun 2020 pasien dinyatakan remisi, dengan kesan: tidak tampak gambaran metastase pada hepar, lien, ataupun paraaorta, hepar, ginjal, lien, dan pankreas dalam batas normal. Pada tahun 2022, pasien menikah, kemudian pasien berhasil dinyatakan hamil spontan.

Pemeriksaan obstetri saat datang di poli obsgin: dari inspeksi perut tampak membesar, membujur, striae gravidarum (+), linea nigra (+), bekas operasi (+), gerak janin tidak terlihat. Pada palpasi leopold 1: teraba bagian besar, bulat, lunak; Leopold 2: teraba tahanan memanjang di kanan dan kecil-kecil di kiri; Leopold 3: teraba bagian besar, bulat dan keras; Leopold 4: bagian terbawah janin belum masuk PAP. Tinggi fundus uteri: 30 cm dengan tafsiran berat janin: 2790 gram dan denyut jantung janin 12-11-12 teratur = 140x/menit.

Pemeriksaan laboratorium didapatkan kesan peningkatan leukosit. Pemeriksaan USG saat ini didapatkan hasil: janin tunggal hidup intrauterine, presentasi kepala, FHR 151x/menit, BPD 9,19 cm, AC 32,38, TBJ 3008 gram, usia kehamilan 39 minggu 2 hari.

Keluhan saat ini tidak ada, pasien merasakan gerakan janin, keluhan kenceng-kenceng disangkal, keluar lendir ataupun darah dari jalan lahir disangkal. Dan pasien di jadwalkan program sectio caesaria.



Gambar 1. Organ Pasien Durante Operasi Sectio Caesaria

PEMBAHASAN

Istilah mucinous cystadenoma ovarii papiler borderline malignancy merupakan kelompok heterogen tumor non invasif. Mucinous Borderline Tumors (MBT) atau tumor mucinous proliferasi atipikal ovarium mewakili 15% dari semua tumor epitel mucinous dan 30 sampai 50% dari tumor ovarium borderline borderline seringkali sulit untuk didiagnosis secara histologis karena di satu sisi, invasi stroma tidak selalu mudah ditunjukkan dan di sisi lain, kriteria tidak langsung untuk invasi masih kontroversi. (Fischerova, 2012). Tumor ini dikategorikan sebagai kelompok intermediet karsinoma ovarium dengan low malignant potential oleh the International Federation of Gynecology and Obstetrics (FIGO) pada tahun 1963.

Pada tahun 1973, World Health Organization (WHO) mengambil istilah “borderline malignancies” untuk mendeskripsikan tumor ini. Tumor ini berbeda dengan karsinoma ovarium yang lain, dimana usia onset umumnya sepuluh tahun lebih awal dari tumor ovarium invasif dan prognosisnya yang lebih baik daripada karsinoma ovarium invasive dengan kelangsungan hidup 95% dalam lima tahun. Oleh karena itu, terapi yg di pilih adalah pembedahan konservatif dengan tujuan menjaga kesuburan pasien karena seringkali pasien dengan borderline malignancy masih muda dan masih menginginkan kehamilan. (Putu, 2019).

Menurut (Spears et al., 2019) tantangan dalam kanker ovarium adalah masalah fertilitas pada wanita yang menjalani kemoterapi berkepanjangan (terutama ketika resistensi obat diamati) atau pembedahan (ooforektomi). Ooforektomi dapat bilateral atau unilateral. Jika bilateral, kehamilan yang sukses tidak mungkin terjadi, dan jika unilateral, kemampuan reproduksi akan berkurang. Pada kasus ini seorang wanita G1PoA0 dengan usia 26 tahun hamil 39 minggu 2 hari dengan riwayat karsinoma ovarii pada tahun 2016 dengan hasil patologi mucinous cystadenoma ovarii papiler borderline malignancy dan pasca kemoterapi

Tabel 14-5. Kesintasan hidup 5 tahun kanker ovarium jenis epitel.

Stadium	Kesintasan hidup 5 tahun (%)
I	74
II	58
III	30
IV	19

Tindakan pembedahan ada dua tujuan yakni pengobatan dan penentuan stadium surgikal. Terapi pembedahan termasuk histerektomi, salpingo-ooforektomi, omentektomi, pemeriksaan asites, bilasan peritoneum, dan mengupayakan debulking optimal (kurang dari 1 cm tumor residu), limfadenektomi (pengambilan sampel untuk pemeriksaan histopatologi) pada stadium awal, stadium I A sampai stadium I B derajat L dan 2, atau semua stadium pada

jenis tumor potensial rendah pada ovarium. Kemudian dilakukan observasi dan pengamatan lanjut dengan pemeriksaan CA-125 (Spears et al., 2019).

Beberapa klinikus akan memberikan kemoterapi pada kanker ovarium derajat 2 stadium I A dan I B derajat 3, stadium II sampai IV: Kemoterapi: paclitaxel (taxol) dengan carboplatin atau cisplatin. Setelah selesai pengobatan dengan kemoterapi, ada 3 pilihan yang ditetapkan pada pasien: Observasi, teruskan pengobatan, bila tumor regresi tapi belum hilang seluruhnya dan terapi konsolidasi dengan kemoterapi lain biasanya diberikan hexamethylmelamine secara terus-menerus untuk menekan agar tidak timbul residif (Spears et al., 2019).

Cisplatin atau sisplatin merupakan obat kemoterapi berbasis platinum yang digunakan untuk terapi kanker, seperti kanker ovarium, testis, dan kandung kemih. Cisplatin adalah salah satu obat antikanker yang paling banyak digunakan karena efikasinya yang luas untuk terapi berbagai jenis kanker. Prinsip kerja cisplatin dalam melawan kanker yaitu dengan membentuk ikatan silang dengan basa guanin pada rantai double helix DNA sehingga mengganggu proses transkripsi dan replikasi DNA. Hal ini mengakibatkan gangguan pembelahan sel dan memicu kematian sel. Selain itu, cisplatin juga menyebabkan toksisitas pada sel dengan menginduksi terjadinya stres oksidatif (Spears et al., 2019).

Menurut (Poorvu et al., 2019) Cisplatin dikaitkan dengan penurunan angka fertilitas pada laki-laki, tetapi tidak pada perempuan. Menurut (Spears et al., 2019) CIS umumnya dianggap memiliki toksisitas ovarium sedang terhadap infertilitas yang terjadi setelah pengobatan dengan rejimen multi-obat yang termasuk CIS. Paclitaxel adalah obat kemoterapi yang digunakan untuk menangani berbagai jenis kanker, seperti kanker payudara, kanker ovarium, kanker kepala dan leher, dan kanker nasofaring. Obat ini mengandung paclitaxel. Paclitaxel bekerja dengan menginduksi pembentukan mikrotubulus dan menghambat penguraiannya menjadi tubulin, sehingga sel akan terhenti pada fase G₂-M, dan terjadi hambatan proliferasi sel. Menurut (Dasari & Bernard, 2014) Paclitaxel telah terbukti aktif melawan karsinoma ovarium yang diobati sebelumnya.

Menurut (Taylan & Oktay, 2019) Uji klinis pada wanita dengan kanker payudara telah menunjukkan bahwa agen anti-neoplastik lainnya seperti cisplatin dan paclitaxel, yang juga biasa digunakan untuk pengobatan keganasan ginekologi, menimbulkan risiko infertilitas yang relatif sedang hingga rendah berdasarkan tingkat pemulihan menstruasi pasca kemoterapi. Dalam jurnal (Dasari & Bernard, 2014) menyebutkan Kombinasi kemoterapi dengan paclitaxel, cisplatin, fluorouracil aktif dapat ditoleransi sebagai terapi lini pertama.

Setelah melakukan uji bivariat antara jenis kelamin dan perkembangan kognitif, didapatkan hasil bahwa seluruh anak perempuan mengalami perkembangan kognitif baik, sedangkan anak laki-laki mengalami perkembangan kognitif baik dan cukup baik. Penelitian pada anak usia prasekolah menunjukkan bahwa terdapat perbedaan kemampuan intelektual antara perempuan dan laki-laki usia prasekolah dimana anak perempuan memiliki kemampuan intelektual lebih tinggi dibandingkan anak laki-laki (Tang et al, 2020). Dari hasil analisis data secara statistik menunjukkan bahwa tidak ada hubungan bermakna antara jenis kelamin terhadap perkembangan kognitif pada anak. Hal ini dapat terjadi karena perbandingan jumlah anak berjenis kelamin laki-laki dan perempuan tidak menunjukkan perbedaan yang signifikan. Hal lain mungkin terjadi karena kurangnya stimulasi yang diberikan orang tua kepada anak. Anak yang mendapatkan stimulasi baik memiliki perkembangan yang lebih cepat dibandingkan pada anak yang kurang mendapatkan stimulasi (Soetjiningsih, 2013).

Pada uji analisis antara riwayat penyakit kronis terhadap perkembangan kognitif didapatkan hasil anak dengan riwayat penyakit kronis tersebut memiliki perkembangan kognitif baik, sedangkan anak yang tidak memiliki riwayat penyakit kronis ada yang mengalami perkembangan kognitif baik dan cukup baik. Salah satu penelitian menunjukkan bahwa ada hubungan antara penyakit kronis yang dialami terhadap mental emosional seseorang. Hal ini menunjukkan bahwa semakin meningkat atau banyak jumlah penyakit kronis yang dialami seseorang, maka semakin besar risiko terjadi gangguan mental emosional (Widakdo et al, 2013). Peneliti berasumsi bahwa anak dengan riwayat penyakit kronis tetapi mengalami perkembangan kognitif baik dapat disebabkan oleh peran orang tua yang memberikan ASI secara eksklusif dan keadaan lingkungan yang baik bagi anak ataupun keadaan status gizi yang normal. Sebaliknya, pada anak yang tidak memiliki riwayat penyakit kronis namun mengalami perkembangan kognitif cukup baik kemungkinan dapat disebabkan oleh tidak terpenuhinya pemberian ASI eksklusif dan keadaan lingkungan yang kurang mendukung maupun keadaan status gizi yang tidak seimbang.

Selanjutnya dilakukan uji statistik hubungan status gizi terhadap perkembangan kognitif anak, mayoritas anak yang memiliki status gizi normal mengalami perkembangan kognitif baik dan cukup baik serta anak dengan status gizi gemuk mengalami perkembangan kognitif baik. Salah satu penelitian menyatakan bahwa terdapat hubungan signifikan antara status gizi (indikator BB/U) dengan perkembangan kognitif balita (Purwanti, 2017). Ketika makronutrien dan mikronutrien yang dibutuhkan tubuh terpenuhi dengan seimbang pada awal kehidupan, kinerja sistem saraf akan optimal dan meningkatkan jumlah sel otak sehingga perkembangan kognitif menjadi optimal (Afriyanti, 2016). Pada penelitian menunjukkan hasil tidak signifikan disebabkan karena masalah status gizi yang terjadi dipengaruhi oleh beberapa faktor seperti jumlah asupan makanan yang dikonsumsi anak dan pola asuh orang tua. Sedangkan hasil perkembangan kognitif baik pada anak dengan status

gizi gemuk dan perkembangan kognitif cukup baik pada anak dengan status gizi normal dipengaruhi oleh faktor lain seperti keturunan, riwayat penyakit kronis dan lingkungan yaitu pola asuh, asih dan asah dari orang tua terhadap anak.

Uji statistik pada keadaan lingkungan terhadap perkembangan kognitif anak didapatkan hasil mayoritas anak dengan lingkungan yang baik mengalami perkembangan kognitif baik dan cukup baik, sedangkan anak dengan keadaan lingkungan kurang baik, semuanya mengalami perkembangan kognitif baik. Salah satu penelitian menyatakan bahwa peran orang tua yang memenuhi kebutuhan dasar anak (asah, asih, asuh) berpengaruh terhadap perkembangan sesuai dengan umur anak di Paud Juwita Harapan Sidoarjo (Azizah et al, 2018). Fungsi keluarga diantaranya yaitu memberikan bimbingan, pengasuhan dan dukungan terhadap kegiatan anak serta mengembangkan potensi kemampuan anak pada aspek kognitifnya (Agustina et al, 2020). Asumsi peneliti terkait perbedaan hasil penelitian ini dengan penelitian sebelumnya yang telah dilakukan yaitu anak memiliki keadaan lingkungan kurang baik dari orang tua dapat dipengaruhi oleh berbagai faktor seperti pekerjaan, usia, pendapatan dan pendidikan orang tua. Disisi lain, walaupun seorang anak memiliki keadaan lingkungan yang baik dari orang tua, perkembangan kognitif yang cukup baik dapat dipengaruhi oleh faktor lain seperti faktor keturunan dan riwayat penyakit kronis.

Keterbatasan dalam penelitian ini yaitu masih banyak faktor-faktor yang dapat mempengaruhi perkembangan kognitif anak, tetapi peneliti mengikutsertakan beberapa faktor saja yaitu ASI eksklusif, jenis kelamin, riwayat penyakit kronis, status gizi dan keadaan lingkungan (dinilai dari aspek asuh, asih dan asah). Hal ini dikarenakan adanya keterbatasan sumber data serta cara pengukuran faktor tersebut. Faktor-faktor lain diantaranya yaitu faktor usia, kebebasan serta minat dan bakat. Disamping itu, uji statistik penelitian ini menggunakan metode Fisher's Exact Test untuk mengetahui ada tidaknya hubungan antar variabel.

KESIMPULAN

Hasil kuratif dapat dicapai dengan pembedahan reseksi jika penyakit terdeteksi pada tahap awal. Conservative surgical staging merupakan pilihan pada boderlinemalignancy. Kemoterapi dapat merusak kesuburan dengan memengaruhi sistem saraf atau organ reproduksi. Berkaitan dengan efek samping dari kemoterapi cisplatin dikaitkan dengan penurunan angka fertilitas, cisplatin berhubungan dengan penurunan angka fertilitas pada laki-laki dibandingkan perempuan. Kombinasi antara Cisplatin dan Paclitaxel menimbulkan risiko infertilitas yang relatif rendah berdasarkan tingkat pemulihan menstruasi pasca kemoterapi.

DAFTAR PUSTAKA

- Momenimovahed, Z., Tiznobaik, A., Taheri, S., & Salehiniya, H. (2019). Ovarian cancer in the world: Epidemiology and risk factors. *International Journal of Women's Health*, 11, 287–299. <https://doi.org/10.2147/IJWH.S197604>
- A Babaier P Ghatage. (2020). Mucinous Cancer of the Ovary : Overview and Current Status. *Diagnostics MDPI*, 10(52), 1–16. <https://doi.org/10.3390/diagnostics10010052>
- Cortez, A. J., Tudrej, P., Kujawa, K. A., & Lisowska, K. M. (2018). Advances in ovarian cancer therapy. *Cancer Chemotherapy and Pharmacology*, 81(1), 17–38. <https://doi.org/10.1007/s00280-017-3501-8>
- Waimey, K. E., Smith, B. M., Confino, R., Jeruss, J. S., & Pavone, M. E. (2015). Understanding Fertility in Young Female Cancer Patients. *Journal of Women's Health*, 24(10), 812–818. <https://doi.org/10.1089/jwh.2015.5194>
- Daniela Fischerova, Michal Zikan, Pavel Dundr, D. C. (2012). *Oncologist G. The Oncologist Express*, 17(1), 1051–1062. <https://doi.org/10.1634/theoncologist.2011-0227>
- Putu Ratna Darmayani, H. S. (2019). SEROMUCINOUS CARCINOMA OVARY. *Angewandte Chemie International Edition*, 6(11), 951–952., 3(1), 5–24
- Spears, N., Lopes, F., Stefansdottir, A., Rossi, V., De Felici, M., Anderson, R. A., & Klinger, F. G. (2019). Ovarian damage from chemotherapy and current approaches to its protection. *Human Reproduction Update*, 25(6), 673–693. <https://doi.org/10.1093/humupd/dmz027>
- Poorvu, P. D., Frazier, A. L., Feraco, A. M., Manley, P. E., Ginsburg, E. S., Laufer, M. R., LaCasce, A. S., Diller, L. R., & Partridge, A. H. (2019). Cancer treatment-related infertility: A critical review of the evidence. *JNCI Cancer Spectrum*, 3(1), 1–14. <https://doi.org/10.1093/jncics/pkz008>
- Dasari, S., & Bernard Tchounwou, P. (2014). Cisplatin in cancer therapy: Molecular mechanisms of action. *European Journal of Pharmacology*, 740, 364–378. <https://doi.org/10.1016/j.ejphar.2014.07.025>
- Taylan, E., & Oktay, K. (2019). Fertility preservation in gynecologic cancers. *Gynecologic Oncology*, 155(3), 522–529. <https://doi.org/10.1016/j.ygyno.2019.09.012>
- Cömert, D. K., Üreyen, I., Karalok, A., Taşçı, T., Türkmen, O., Öcalan, R., Turan, T., & Tulunay, G. (2016). Mucinous borderline ovarian tumors: Analysis of 75 patients from a single center.

Journal of the Turkish German Gynecology Association, 17(2), 96–100.
<https://doi.org/10.5152/jtgga.2016.15208>

Wasnik, A. P., Menias, C. O., Platt, J., & Bedi, D. (2013). Multimodality imaging of ovarian cystic lesions: Review with an imaging based algorithmic approach. March.
<https://doi.org/10.4329/wjr.v5.i3.113>